Vol.7. 2023.9

順天堂大学練馬病院外科だより

小児外科：便秘をきたす小児外科疾患

便秘は小児にも多く見られますが、大半は機能性便秘で内科的に軽快します。しかし、中には以下のような外科治療を必要とする器質的便秘の場合があります。

【ヒルシュスプルング氏病】 新生児期にイレウスとして診断されることが多いですが、ただの便秘として経過をみられ1歳以降、場合によると成人で診断される症例もいます。注腸造影では狭小部から拡張部へと移行するcaliber changeが特徴的な所見です。根治手術は 無神経節腸管を切除して正常腸管を肛門に縫着する結腸プルスルー手術ですが、当科では腹腔鏡下に行っており、傷も目立たず良好な成績です。

【直腸肛門奇形/鎖肛】 鎖肛では肛門がないことをイメージしがちですが、一見肛門が正常にみえても、肛門括約筋の中心から直腸開口部がずれている場合も鎖肛と言えます。排便困難がある場合には肛門の外観や注腸造影の所見が重要となります。比較的分かりにくいので、アレッと思ったらご相談下さい。

【直腸瘤】 一般に経産婦や高齢者に見られる直腸前壁・膣中隔の脆弱性による直腸の形態異常です。小児ではまれですが、便秘による慢性的な怒責が原因の一つと考えられ、強いいきみや、いきんでも排便できず残便感が残るなどの症状があります。当科では経肛門的に直腸前壁を補強する手術を行い良好な結果を得ています。

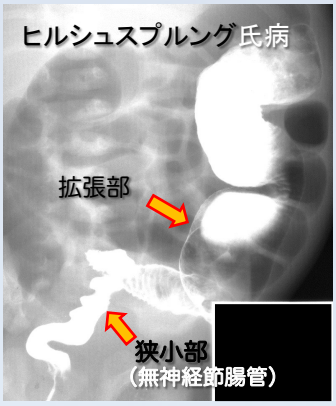

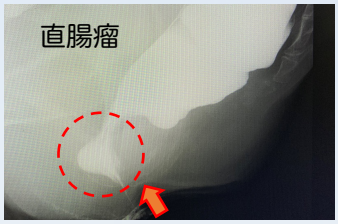

直腸前壁が前方に突出

コントールが困難な便秘患者様がおられましたら、お気軽にご相談ください

順天堂練馬病院　小児外科　深田彩加

形成外科：乳房再建の選択肢が増えました

2022年度から形成外科が常勤1名体制になり、当院での乳房再建の方法の選択肢が増えました。これまでの一次再建のエキスパンダー挿入もしくはインプラント挿入に加え、術後一定期間を置いてからの二次再建や自家組織再建も可能となりました。

当院でのこれまでの取り組み

2022年4月以降、インプラントを用いた乳房再建は10例行い合併症もなく経過しております。本年7月には当院1例目となる自家組織再建を行いました。インプラント破損の症例に対して、有茎広背筋皮弁を用いた再建を行い、高い満足度を得ています。

また下垂の強い乳房やVolumeの大きな乳房を再建する場合には遊離深下腹壁動脈穿通枝皮弁(free DIEP flap)を用いた再建が必要となりますが、高度な技術が必要となりますので順天堂医院の再建チームへ治療を依頼いたします。乳房の再建後は乳輪乳頭の再建も行っております。

広背筋皮弁による再建

皮弁作成

術後1か月

乳輪乳頭再建

※ご本人様了承

幅広い対応が可能となりましたので、ぜひお気軽にご相談ください。

順天堂練馬病院　形成外科　内山美津希

受診希望の方は予約センター（03-5923-3240）までお電話下さい。